



Ποιά είναι η διάγνωση σας ;

Προβολή του τρίτου βλεφάρου και διόγκωση του οφθαλμού σε ένα σκύλο.

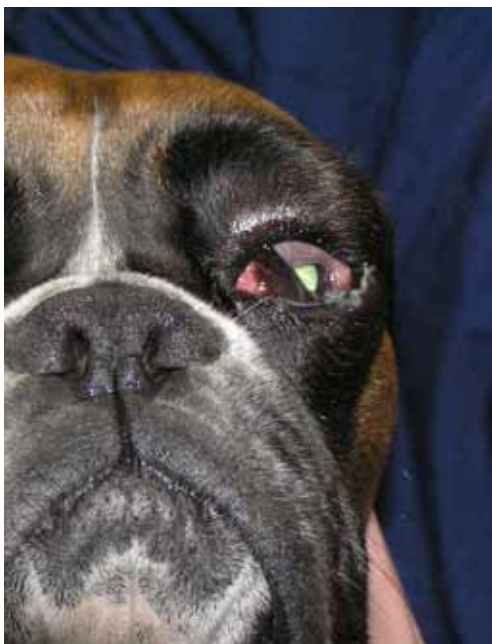Ένας αρσενικός σκύλος φυλής Boxer ηλικίας πέντε ετών προσκομίστηκε εξαιτίας έντονης διόγκωσης του αριστερού οφθαλμού και κατάπτωσης (Εικόνα.1 και 2). Στο ιστορικό αναφέρθηκε προβολή του τρίτου βλεφάρου διάρκειας τεσσάρων ημερών. Το τελευταίο διήμερο ο σκύλος παρουσίαζε κατάπτωση και ανορεξία.

Η γενική κλινική εξέταση δεν ανέδειξε κάτι παθολογικό. Η θερμοκρασία του σκύλου μετρήθηκε στους 40,3°C. Κατά την προσπάθεια παθητικής διάνοιξης του στόματος το ζώο αντιδρούσε με κραυγές πόνου.

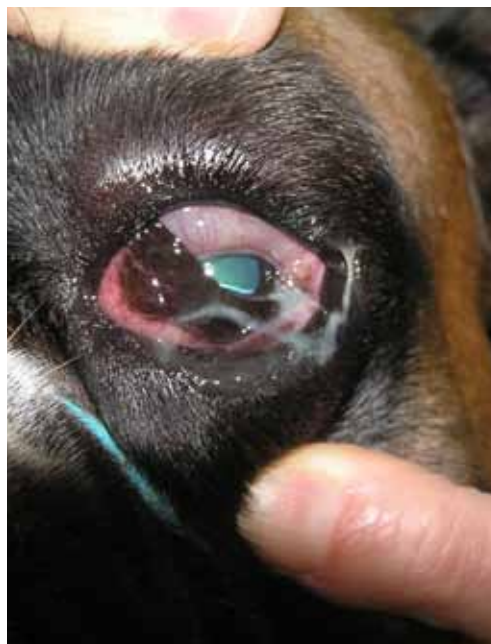1. Πώς θα περιγράφατε τις οφθαλμικές αλλοιώσεις; (Εικόνες1 και 2).
2. Ποια είναι η πιθανότερη διάγνωση; Από ποιες άλλες παθολογικές καταστάσεις πρέπει να γίνει η διαφοροδιάγνωση και ποιες κλινικές και εργαστηριακές εξετάσεις θα συστήνατε;
3. Ποια είναι η θεραπεία που θα προτείνατε;



Λιαπής Ι.Κ.
Κτηνίατρος-
Cert.Ophthalmology



Εικόνα 1.

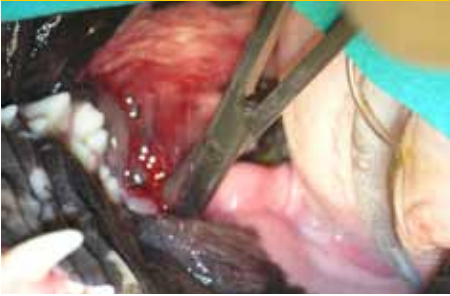

Εικόνα 2.

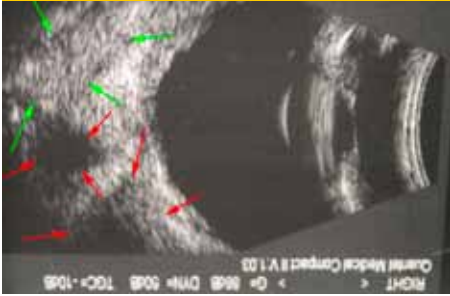
Υπεύθυνος Αλληλογραφίας:
Ιγνάτιος Λιαπής,
Ροδοδάφνης 9
152 33, Χαλάνδρι,
Liapis@vetclinic.gr
Τηλ.: 2106845323



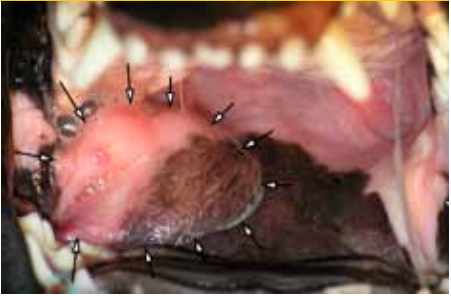Εικόνα 5. Παροχέτευση του οπισθοβολβικού...



Εικόνα 4. Τετηρηχτομογράφημα του οπίσθου...



Εικόνα 3. Έντονη διόγκωση της περιοχής της...



Η θραπέα των αποστημάτων του σφραγιστικού κόλπου...

Η διάφορη κλίση της επιφάνειας, η χαρακτηριστική κλίση...

6. Mason DR, Lamb CR, McEllean GJ. Ultrasonographic findings in 50 dogs...

3. Ποια είναι η θραπέα που θα προτείνετε;

2. Ποια είναι η πιθανότερη διάγνωση; Από ποια...

5. Boydell P. Fine needle aspiration biopsy in the diagnosis of...

Απαντήσεις
Προβλή του τριτου βλεφαρου και διογκωση
του σφραγιστου σε σκύλο.